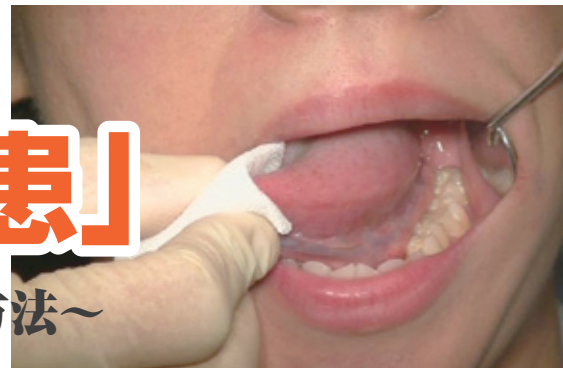

知っておきたい! 「口腔粘膜疾患」

～代表的な疾患と具体的な観察方法～

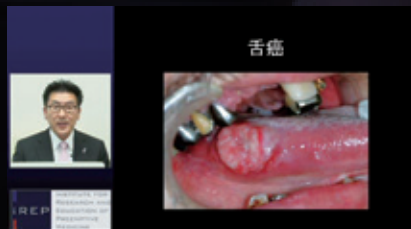

【講演者】中川 洋一
(鶴見大学歯学部附属病院 口腔機能診療科/
日本口腔外科学会認定 専門医・指導医)
【企画】iREP 鶴見大学先制医療研究センター

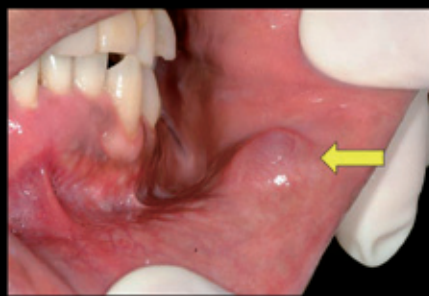
必修!口腔粘膜疾患の観察方法

今日の医療現場では、「口の中の異常は歯科で診てくれる」という意識が広がっており、様々な訴えを持った患者さんたちが歯科を受診するようになってきました。これら口腔に生じる問題において、必要に応じて専門の施設や機関に依頼しなければなりません。それに当たっては、適切に観察し患者さんに説明する必要があります。そこでこのDVDでは、口腔粘膜の基本的な観察方法を取り上げ、舌（舌背、舌縁、舌の下面、口底）、頬粘膜～口唇、口蓋に分け、それぞれの観察方法と観察すべき正常解剖、そして、代表的疾患について経験豊富な専門医が貴重な症例画像を示しながら詳しく紹介しています。

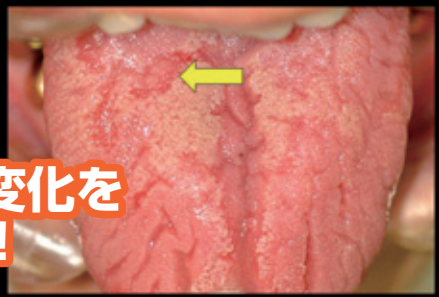
口腔に生じる様々な変化に対応するために必要となる、口腔粘膜の観察方法を是非マスターしてください。



粘液嚢胞



溝状舌



口腔に生じる様々な変化を見落とさないために!!

商品番号 **DE121-S**
全1巻 5,000円+税 35分



■舌背

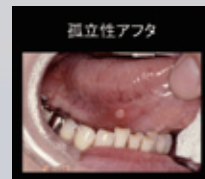- 舌背の観察方法
- 正常解剖: 糸状乳頭、茸状乳頭、有郭乳頭、舌扁桃
- 病変: 舌苔、黒毛舌、地図状舌、溝状舌、貧血による平滑舌、紅斑性(萎縮性)カンジダ症、正中菱形舌炎、肥厚性カンジダ症

■舌縁

- 舌縁の観察方法
- 正常解剖: 葉状乳頭、舌扁桃
- 病変: 舌癌、白板症(均一型)、白板症(非均一型)、上皮性異形成の基準(WHO)、紅板症

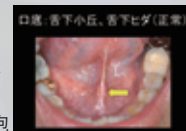■舌の下面

- 舌の下面の観察方法
- 正常解剖: 采状ヒダ、舌深静脈
- 病変: 舌小帯強直症、Blandin-Nuhn嚢胞、潰瘍性口内炎、びらんとう瘍、孤立性アフタ



■口底

- 口底の観察方法
- 正常解剖: 舌下小丘、舌下ヒダ、顎下腺管・舌下腺管の開口部
- 病変: 唾石症、ガマ腫、頬嚢胞



■頬粘膜～口唇

- 頬粘膜～口唇の観察方法
- 正常解剖: 耳下腺乳頭、耳下腺管の開口部、頬部白線
- 病変: Fordyce斑、口腔扁平苔癬、アフタ性口内炎、粘液嚢胞、血管腫

■口蓋

- 口蓋の観察方法
- 正常解剖: 口蓋皺襞、切歯乳頭
- 病変: 外骨症～口蓋隆起、下顎隆起、乳頭腫、線維腫、多形腺腫、粘膜病変の色と形、義歯性口内炎、ニコチン性口内炎、歯肉癌

■診察→検査→診断→対処の流れ

インターネットからのご注文は…… <http://www.japanlaim.co.jp>

サンプルムービー配信中!

ダウンロード版

ダウンロード版をご希望の方は:

専用サイト

<http://www.jlc-download.com/>

へアクセスし、パソコンからご購入・ダウンロードしてください。
(お支払い方法はカード決済のみとなります)

DVD版

- ご希望の商品番号を指定し、電話かハガキ、FAX、もしくはDVD通販サイトにてお申込みください。受注確認後3～6営業日後お届けします。
- 到着日指定の「代金引換」の宅配便でお送りします(送料は1回につき500円+税)。
- 学校公費及び教育機関、また個人研究費などでご購入の場合は、必要書類は担当者までお申し付けください。※通販サイトの公費FAX申込み書類でも購入可。
- カード(JCB、VISA、MASTER、ダイナース、アメリカンエキスプレス、他)もご利用できます(分割可)。

●お申し込み・お問い合わせはお気軽に!

JLC ジャパンライム株式会社

03(5840)9980

〒113-0033 東京都文京区本郷5-25-14 本郷竹下ビル4F

FAX. 03(3818)6656

2014.5