

小児の過剰歯 への対応

～正中埋伏過剰歯
の臨床的対応～



DVD No. DE110-S

全1枚 10,500円 36
(税込・送料別) min.



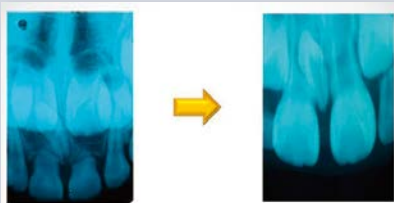
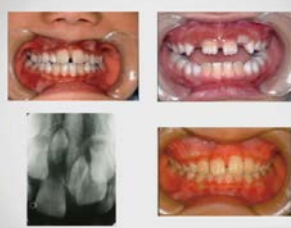| 講演者 | 朝田 芳信
(鶴見大学教授 / 鶴見大学歯学部附属病院 病院長)
| 企画 | iREP 鶴見大学先制医療研究センター

埋伏過剰歯(逆生)抜去の タイミングを逃すな!

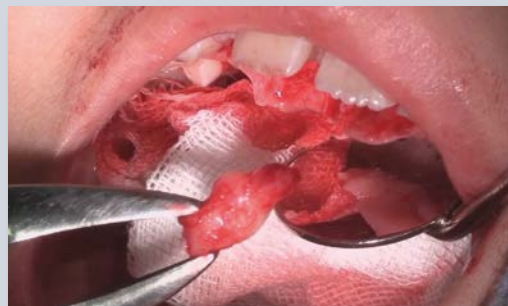順生の埋伏過剰歯は、口腔内に萌出することが期待できますが、逆生の場合、自然萌出は期待できないため、外科的に摘出することが多くなります。上顎正中部の埋伏過剰歯は、鼻腔側に移動し年齢とともに抜去が困難となります。乳歯列期において、逆生の埋伏過剰歯は後継永久歯の歯冠部分と重なることが多く、年齢とともに深部に移動するため、永久歯の歯根と近接することがあります。正中埋伏過剰歯(逆生)の抜去のタイミングを逸してしまうと、外科的摘出の難易度が非常に高くなるのです。

このDVDでは、順生および逆生埋伏過剰歯への対応の考え方、臨床における気づきの重要性などについて解説し、そして、実際の臨床例を取り上げ、正中埋伏過剰歯の摘出術の手順に沿って、それぞれの留意点・ポイントについて詳しく解説しています。

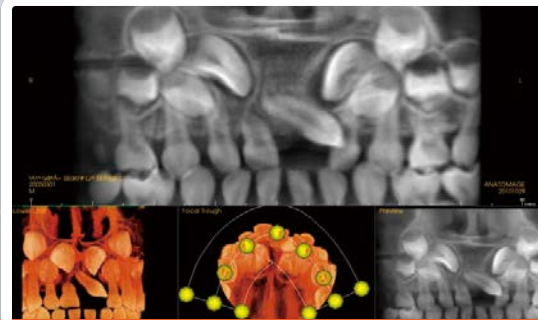
乳歯列期においては、上顎乳前歯部の齲蝕や外傷などの診断のために撮影したエックス線写真によって偶然発見されることがよくあります。永久歯萌出期においても、臨床における気づきが重要であり、埋伏過剰歯を疑うサインを見逃さないようにすべきです。



正中埋伏過剰歯(逆生)の抜去のタイミングを逸してしまうと、外科的摘出の難易度が高くなる。

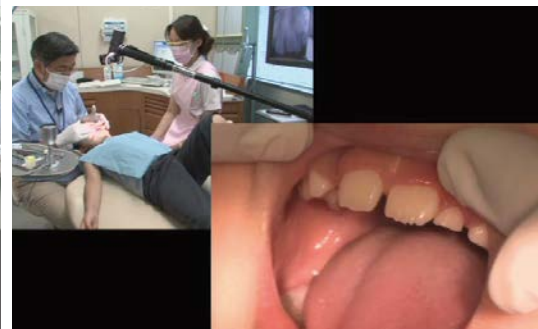


実際の臨床例に見る過剰歯摘出術のコツ!



小児の過剰歯への対応: 概論(講義)

- 臨床疫学データ
- 順生および逆生埋伏過剰歯への対応
- 臨床における気づき
- 正中埋伏過剰歯(逆生)に対する診療の流れ
- 臨床医が行う埋伏過剰歯の処置
- 乳歯列期の過剰歯に対する新たな病診連携モデル
- 正中埋伏過剰歯の摘出術における臨床的留意点



正中埋伏過剰歯の摘出術: 臨床例

- ステップ1: 術前の口腔内チェックポイント
- ステップ2: 唇側ならびに口蓋側における浸潤麻酔のポイント
- ステップ3: 切開のポイント
- ステップ4: 骨膜・粘膜の剥離のポイント
- ステップ5: 骨の開削のポイント
- ステップ6: スプーンエキスカベーターの使い方
- ステップ7: ヘーベルの使い方と抜歯時の注意点
- ステップ8: 鋭匙と骨ノミの使い方のポイント
- ステップ9: 縫合前処理と縫合時の注意点
- ステップ10: 縫合後の確認と止血のチェック

インターネットからのご注文は…… <http://www.japanlaim.co.jp> サンプルムービー配信!

ダウンロード版

ダウンロード版をご希望の方は:

専用サイト

<http://www.jlc-download.com/>

へアクセスし、パソコンからご購入・ダウンロードしてください。
(お支払い方法はカード決済のみとなります)

DVD版

- ご希望の商品番号を指定し、電話かハガキ、FAX、もしくはDVD通販サイトにてお申込みください。
- 到着日指定の「代金引換」の宅配便でお送りします(送料は1回につき525円)。
- 学校公費及び教育機関、また個人研究費などでご購入の場合は、必要書類は担当者までお申し付けください。
- カード(JCB、VISA、MASTER、ダイナース、アメリカンエキスプレス、他)もご利用できます(分割可)。

● お申し込み・お問い合わせは、お気軽に…

JLC ジャパンライム株式会社
〒113-0033
東京都文京区本郷5-25-14 本郷竹下ビル4F
TEL. 03-5840-9980
FAX. 03-3818-6656